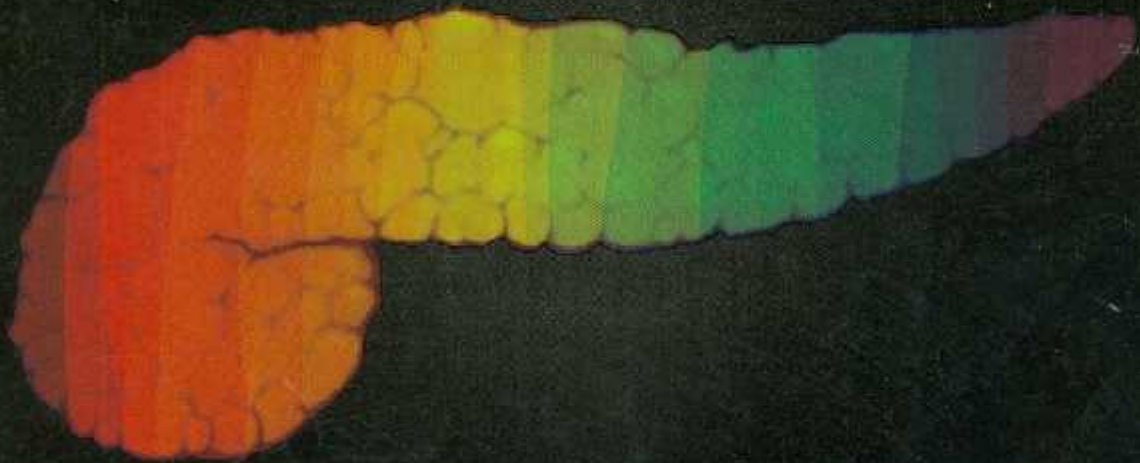


ตับอ่อน

PANCREAS



บรรณาธิการ

สุพจน์ พงศ์ประสพชัย
รังสรรค์ ฤกษ์นิมิตร

สารบัญ

ส่วนที่ 1 ความรู้พื้นฐาน (Basic Knowledge)

1	กายวิภาคและความผิดปกติแต่กำเนิดของตับอ่อน Anatomy and Congenital Anomalies of the Pancreas พรเทพ ยิ่งผู้ชราภกร	1
2	สรีรวิทยาของตับอ่อน Pancreatic Physiology ดวงพร วีระวัฒน์กานนท์	13
3	พยาธิวิทยาของตับอ่อน Pathology of the Pancreas นภมล คล้ายแก้ว	27
4	พันธุศาสตร์ของโรคตับอ่อน Genetics of Pancreatic Diseases ชนินทร์ สีม่วงสี	33

ส่วนที่ 2 ตับอ่อนอักเสบ (Pancreatitis)

5	ตับอ่อนอักเสบ: จากเฉียบพลันสู่เรื้อรัง Pancreatitis: From Acute to Chronic สุพจน์ พงศ์ประสพชัย	41
---	--	----

ส่วนที่ 3 ตับอ่อนอักเสบเฉียบพลัน (Acute Pancreatitis)

6	การจำแนกโรคตับอ่อนอักเสบเฉียบพลัน Classification of Acute Pancreatitis สุพจน์ พงศ์ประสพชัย	47
7	สาเหตุของโรคตับอ่อนอักเสบเฉียบพลัน Etiology of Acute Pancreatitis สุพจน์ พงศ์ประสพชัย	53
8	พยาธิสรีรวิทยาของโรคตับอ่อนอักเสบเฉียบพลัน Pathophysiology of Acute Pancreatitis สุพจน์ พงศ์ประสพชัย	70

สารบัญ

9	ธรรมชาติการดำเนินโรคตับอ่อนอักเสบเฉียบพลัน Natural Course of Acute Pancreatitis สุพจน์ พงศ์ประสพชัย	76
10	การวินิจฉัยโรคตับอ่อนอักเสบเฉียบพลัน Diagnosis of Acute Pancreatitis สุพจน์ พงศ์ประสพชัย	82
11	รังสีวินิจฉัยของโรคตับอ่อนอักเสบเฉียบพลัน Radiological Diagnosis of Acute Pancreatitis ปิยาภรณ์ อภิสารอนรักษ์	95
12	การประเมินความรุนแรงของโรคตับอ่อนอักเสบเฉียบพลัน Severity Assessment of Acute Pancreatitis สุพจน์ พงศ์ประสพชัย	113
13	การรักษาโรคตับอ่อนอักเสบเฉียบพลันและการรักษา ทางอายุรกรรม Overview and Medical Management of Acute Pancreatitis สุพจน์ พงศ์ประสพชัย	129
14	การส่องกล้องในโรคตับอ่อนอักเสบเฉียบพลันจากนิ่ว Endoscopy in Acute Gallstone Pancreatitis รังสรรค์ กุญชรนิ่มพร	150
15	การเจาะดูดเนื้อตายของตับอ่อนด้วยเข็ม Percutaneous Fine Needle Aspiration of Pancreatic Necrosis วลัยลักษณ์ ชัยสุตร	159
16	การรักษาโรคตับอ่อนอักเสบเฉียบพลันโดยการผ่าตัด Surgical Management of Acute Pancreatitis พิไลมพงศ์ นามิณีบุญ สร้อยบุษ ปัญญการคุณชัย	164
17	การรักษาตับอ่อนอักเสบเนื้อตายและถุงน้ำเทียมเฉียบพลัน โดยการส่องกล้อง Endoscopic Management of Necrotizing Pancreatitis and Acute Pseudocyst รังสรรค์ กุญชรนิ่มพร	178

สารบัญ

18	การรักษาตับอ่อนอักเสบเนื้อตายและถุงน้ำเทียม โดยรังสีร่วมรักษา Interventional Radiologic Management of Necrotizing Pancreatitis and Pseudocyst วลัยลักษณ์ ชัยสุธา	185
19	โรคตับอ่อนอักเสบจากการส่องกล้องฉีดสีท่อน้ำดี และตับอ่อน Post-ERCP Pancreatitis วิริยาพร กุทธิพิศ รังสรรค์ ฤกษ์นิมิตร	197
ส่วนที่ 4 ตับอ่อนอักเสบเฉียบพลันซ้ำ ๆ (Recurrent Acute Pancreatitis)		
20	โรคตับอ่อนอักเสบเฉียบพลันซ้ำ ๆ Recurrent Acute Pancreatitis สุพจน์ พงศ์ประสพชัย	208
ส่วนที่ 5 ตับอ่อนอักเสบเรื้อรัง (Chronic Pancreatitis)		
21	สาเหตุของโรคตับอ่อนอักเสบเรื้อรัง Etiology of Chronic Pancreatitis สุพจน์ พงศ์ประสพชัย	227
22	พยาธิกำเนิดของโรคตับอ่อนอักเสบเรื้อรัง Pathogenesis of Chronic Pancreatitis สุพจน์ พงศ์ประสพชัย	240
23	ธรรมชาติการดำเนินโรคตับอ่อนอักเสบเรื้อรัง Natural Course of Chronic Pancreatitis สุพจน์ พงศ์ประสพชัย	251
24	การวินิจฉัยโรคตับอ่อนอักเสบเรื้อรัง Diagnosis of Chronic Pancreatitis สุพจน์ พงศ์ประสพชัย	257

สารบัญ

25	การตรวจหน้าที่ของตับอ่อน Pancreatic Function Test สุพจน์ พงศ์ประสพชัย	273
26	การจำแนกและบอกระยะโรคตับอ่อนอักเสบเรื้อรัง Classification and Staging of Chronic Pancreatitis สุพจน์ พงศ์ประสพชัย	282
27	การรักษาอาการปวดท้องจากโรคตับอ่อนอักเสบเรื้อรัง Management of Abdominal Pain in Chronic Pancreatitis สุพจน์ พงศ์ประสพชัย	294
28	การรักษาอาการปวดท้องจากโรคตับอ่อนอักเสบเรื้อรัง โดยการส่องกล้อง Endoscopic Management of Pain in Chronic Pancreatitis ประเต็มชัย คงคำ รังสรรค์ ฤกษ์นิมิตร	309
29	การรักษาถุงน้ำเทียมและภาวะแทรกซ้อนอื่น ๆ ของโรค ตับอ่อนอักเสบเรื้อรังโดยการส่องกล้อง Endoscopic Management of Pseudocyst and Other Complications of Chronic Pancreatitis รังสรรค์ ฤกษ์นิมิตร	325
30	การรักษาโรคตับอ่อนอักเสบเรื้อรังโดยการผ่าตัด Surgical Management of Chronic Pancreatitis พัฒน์พงศ์ นาภิเษกริบุญ ฐิติพร ขอบอาภรณ์	336
31	ภาวะพร่องน้ำย่อยตับอ่อน Pancreatic Exocrine Insufficiency สุพจน์ พงศ์ประสพชัย	351
32	โรคเบาหวานที่เกิดจากความผิดปกติของตับอ่อน Pancreatic Diabetes ระวีวารณ เลิศวัฒนารักษ์	365

สารบัญ

33	ภาวะแทรกซ้อนของโรคตับอ่อนอักเสบเรื้อรัง Complications of Chronic Pancreatitis สุพจน์ พงศ์ประสพชัย	387
----	---	-----

ส่วนที่ 6 ตับอ่อนอักเสบอโตอิมมูน (Autoimmune Pancreatitis)

34	การจำแนกโรคตับอ่อนอักเสบอโตอิมมูน Classification of Autoimmune Pancreatitis สุพจน์ พงศ์ประสพชัย	400
35	ลักษณะทางคลินิกของโรคตับอ่อนอักเสบอโตอิมมูน Clinical Features of Autoimmune Pancreatitis สุพจน์ พงศ์ประสพชัย	409
36	อาการแสดงที่อวัยวะอื่นของโรคตับอ่อนอักเสบอโตอิมมูน Other Organ Involvement of Autoimmune Pancreatitis สุพจน์ พงศ์ประสพชัย	418
37	การวินิจฉัยโรคตับอ่อนอักเสบอโตอิมมูน Diagnosis of Autoimmune Pancreatitis สุพจน์ พงศ์ประสพชัย	435
38	การรักษาโรคตับอ่อนอักเสบอโตอิมมูน Treatment of Autoimmune Pancreatitis สุพจน์ พงศ์ประสพชัย	447

ส่วนที่ 7 เนื้องอกและมะเร็ง (Pancreatic Neoplasms)

39	การเกิดมะเร็งตับอ่อน Pancreatic Carcinogenesis สุพจน์ พงศ์ประสพชัย	458
40	รอยโรคนำของมะเร็งตับอ่อน Precursor Lesion of Pancreatic Cancer นพเมธ ด้ลาวยแก้ว	486

สารบัญ

ส่วนที่ ๘ มะเร็งตับอ่อน (Pancreatic Cancer)

41	ระบาดวิทยาของโรคมะเร็งตับอ่อน Epidemiology of Pancreatic Cancer สุพจน์ พงศ์ประสมชัย	473
42	อาการและอาการแสดงของโรคมะเร็งตับอ่อน Symptoms and Signs of Pancreatic Cancer สุพจน์ พงศ์ประสมชัย	482
43	การวินิจฉัยโรคมะเร็งตับอ่อน Diagnosis of Pancreatic Cancer สุพจน์ พงศ์ประสมชัย	489
44	รังสีวินิจฉัยของโรคมะเร็งตับอ่อน Radiological Diagnosis of Pancreatic Cancer สิทธิพงศ์ ศรีสังจากุล	504
45	การส่องกล้องอัลตราซาวนด์ของรอยโรคก่อนเนื้อของตับอ่อน Endoscopic Ultrasonography of Solid Pancreatic Lesions ประเดิมชัย คงคำ ปิยะชัย ออดุลเสวัสดิ์ กษิต นรเศรษฐกุล ชังสรรค์ ฤกษ์นิมิตร	521
46	การแบ่งระยะและการรักษาโรคมะเร็งตับอ่อน Staging and Overview of the Management of Pancreatic Cancer สุพจน์ พงศ์ประสมชัย	534
47	การผ่าตัดรักษาโรคมะเร็งตับอ่อน Pancreaticoduodenectomy for the Management of Pancreatic Cancer เวอิต ต่างกิตติกุล ขงยุทธ ธีรวัฒน์อักษร	542
48	เคมีบำบัดของโรคมะเร็งตับอ่อน Chemotherapy of Pancreatic Ductal Adenocarcinoma จาวุวรรณ เอกวัลลภ	559
49	การรักษาประคับประคองผู้ป่วยโรคมะเร็งตับอ่อนระยะลุกลาม โดยการส่องกล้อง Palliative Endoscopic Treatment for Advanced Pancreatic Cancer ปิตุสักขณ์ อีตวกุล วราญ ปรัชญกุล	570

สารบัญ

- | | | |
|----|---|-----|
| 50 | การป้องกัน คัดกรอง และเฝ้าระวังโรคมะเร็งตับอ่อน
Prevention, Screening and Surveillance of Pancreatic Cancer
สุพจน์ พงศ์ประสพชัย | 584 |
|----|---|-----|

ส่วนที่ 9 รอยโรคถุงน้ำของตับอ่อน (Pancreatic Cystic Lesions)

- | | | |
|----|--|-----|
| 51 | รอยโรคถุงน้ำของตับอ่อน
Overview of Pancreatic Cystic Lesions
สุพจน์ พงศ์ประสพชัย | 592 |
| 52 | พยาธิวิทยาของรอยโรคถุงน้ำของตับอ่อน
Pathology of Pancreatic Cystic Lesions
นฤมล ตัญญาแก้ว | 607 |
| 53 | รังสีวินิจฉัยของรอยโรคถุงน้ำของตับอ่อน
Radiological Diagnosis of Pancreatic Cystic Lesions
เสาวณีย์ ศรีรัตนพงษ์
ดินตา บรรานันท์ | 622 |
| 54 | การส่องกล้องอัลตราซาวนด์ของเนื้องอกถุงน้ำของตับอ่อน
Endoscopic Ultrasonography of Pancreatic Cystic Neoplasms
นนพลี เฟาสวัสดิ์ | 645 |
| 55 | การรักษาเนื้องอกถุงน้ำของตับอ่อน
Management of Pancreatic Cystic Neoplasms
กรรณิการ์ เฟาทวีจิตร
ทวี รัตน์ชูเอก | 658 |

ส่วนที่ 10 เนื้องอกนิวโรเอนโดครายน์ของตับอ่อน (Pancreatic Neuroendocrine Tumors)

- | | | |
|----|--|-----|
| 56 | การจำแนกเนื้องอกนิวโรเอนโดครายน์ของตับอ่อน
Classification of Pancreatic Neuroendocrine Tumors
สุพจน์ พงศ์ประสพชัย | 677 |
| 57 | ลักษณะทางคลินิกและการวินิจฉัยโรคเนื้องอก
นิวโรเอนโดครายน์ของตับอ่อน
Clinical Features and Diagnosis of Pancreatic Neuroendocrine Tumors
สุพจน์ พงศ์ประสพชัย | 681 |

สารบัญ

58	การแบ่งระยะและการรักษาเนื้องอกนิวโรเอนโดครายน์ ของตับอ่อน Staging and Overview of the Management of Pancreatic Neuroendocrine Tumor ศุภชัย ธิติเนนทร์	696
59	การรักษาเนื้องอกนิวโรเอนโดครายน์ของตับอ่อน โดยการผ่าตัด Surgical Management of Pancreatic Neuroendocrine Tumor สุปรีชา อัสวกาญจน์	711
ส่วนที่ 11 เรื่องอื่น ๆ (Miscellaneous)		
60	การดูแลทางโภชนาการในโรคตับอ่อนอักเสบ Nutrition Management in Pancreatitis นริศรา ผึ้งขนิษฐากิจ รังสรรค์ อุกะณีมิตร	723
61	การผ่าตัดปลูกถ่ายตับอ่อน Pancreas Transplantation สมชัย ลีมศรีจำเริญ	742
	ดัชนี	753
	Index	759